

# 告别喘憋窘境 实现自由呼吸

## 经支气管镜介入治疗术成功打通患者狭窄气道

邵阳日报讯 (记者 唐颖 通讯员 王韶 谢翠玲) “恢复顺畅呼吸的感觉真好,太感谢你们!”近日,邵阳学院附属第一医院呼吸与危重症医学科运用支气管镜介入治疗技术,为一名良性中心气道狭窄患者成功解除了严重的喘憋窘境,使其重新投入到新的生活。

52岁的彭飞(化名),3月前曾因车祸外伤行气管切开,呼吸困难10余天,呈进行性加重,咳嗽时可闻及明显金属音,辗转多家医院,未能发现及解决问题,随后来到邵阳学院附属第一医院呼吸与危重症医学科。

接诊患者后,该科为患者完善胸部增强CT等术前常规辅助检查。术前气管镜发现,患者声门下2厘米处主支气管明显狭窄,预估直径仅4毫米(正常直径约2厘米),符合为气道瘢痕挛缩狭窄


(损伤性或炎症性狭窄是常见原因)。该科主任邓汀汀立即组织呼吸介入学组对患者病情进行了详细了解,并与介入学组组长、主治医师王韶制定气管镜下介入诊疗实施方案。

手术前,麻醉科为患者实施全麻。术中,患者在全麻喉罩支气管镜下经过电圈套器辐射状切开(热治疗)+球囊扩张+冷冻治疗(冻融)后,主支气管狭窄明显扩大。术后,患者安全返回病房,呼吸困难症状明显改善,可下床自由活动。

什么是良性中心气道狭窄?邓汀汀介绍,良性中心气道狭窄是指气管、左右主支气管及右中间段支气管因各类良性病变引起的气道狭窄,可导致患者在临床上出现不同程度的呼吸困难甚至窒息死亡。良性中心气道狭窄早期无症状时多被忽视,出现呼吸困难症状

时往往是气道狭窄已经很严重,给治疗带来一定的风险和困难。以往对于良性气道狭窄的治疗多为外科切除和手术重建,但是因外科手术创伤大、风险高,加之部分患者病变部位解剖学的限制(如病变区域过长)或基础情况差等原因,使得外科手术治疗的适应证非常有限,并且术后存在吻合口瘢痕形成导致再狭窄的问题。

邓汀汀表示,随着球囊扩张、高频电刀、激光、冷冻、气道支架等技术的发展,经支气管镜介入治疗已逐渐成为处理良性气道狭窄的主要手段。良性中心气道狭窄经支气管镜介入治疗技术具有创伤小、费用低、恢复快等优势,可以最大程度的维持患者的生存及提高患者的生活质量,避免治疗过度导致更严重的并发症和不必要的花费。



## 聚焦精准微创 加速患者康复

邵阳日报讯 (记者 陈红云 通讯员 贺翔 赵清清) 近日,邵阳学院附属第二医院肝胆外科为一例曾经有过4次腹部开刀手术史的患者成功实施了微创手术,且术后恢复速度快。

近日,患者雷女士因上腹部反复疼痛不适10余年,再发加重4小时,到邵阳学院附属第二医院急诊科就诊,后转该院肝胆外科。入院后,肝胆外科医生为其完善入院相关检查,诊断为胆总管结石合并急性梗阻性化脓性胆管炎。

“如果选择开放手术,对患者创伤较大,住院时间也会较长,从快速康复角度出发,采用微创手术更有利于患者术后恢复。”该院肝胆外科主任莫军表示,患者既往接受过胆囊切除、2次胆总管切开取石、左肝外叶切除手术,且4次都是开放手术,腹部可能存在较严重粘连。

微创手术难度在于要在

安全穿刺的前提下,不损伤腹腔内脏器,顺利建立气腹;其次由于多次手术导致广泛而严重的粘连,分离粘连和辨认解剖结构也是极具挑战性,这要求手术医生要有扎实的专业知识理论功底和娴熟的手术操作技巧。

莫军组织医院肝胆外科医疗团队进行病历讨论,考虑患者病情紧急,立即为她完善术前准备。1月3日,在明确雷女士无明显手术禁忌症后,莫军带领团队在全麻下为雷女士行腹腔镜下胆总管切开+胆总管原位成形+T管引流+胆道镜取石+腹腔粘连松解术。手术历时3个小时,手术成功,术中失血量少。

术后,雷女士恢复顺利。微创手术仅在患者腹部留有4处钥匙孔大小切口,避免了形成切口感染和切口疝可能,术后当天病人即可下床活动,第2天可进食流质饮食,术后9天办理出院手续,真正实现了“快速康复”。

## 卓越服务获患者认可

邵阳日报讯 (记者 陈红云 通讯员 隆媛媛 王珏) 近日,邵阳学院附属第二医院甲乳外科收到了一面印有“为了一声感谢,一份认可,不负社会,不负患者”的锦旗和一封来自患者的感谢信。这封感谢信不仅是对该科医护人员的专业技术和贴心服务的肯定,更是对医院整体工作的认可。

患者戴女士今年55岁,来自绥宁,是一位甲状腺结节患者。在1月8日的甲状腺B超检查中,她被发现患有甲状腺结节,性质待查。在朋友的推荐下,她来到邵阳学院附属第二医院甲乳外科门诊就诊,得

到甲乳科主任李洲成的耐心解答。住院后,戴女士接受了手术治疗,并顺利康复。

在这封感谢信中,戴女士提到自己初到邵阳学院附属第二医院时对疾病预后的忐忑不安,但李洲成的热情接待和专业建议让她选择了信任。手术前,甲乳科主治医师彭菲以及全体医护人员的关心和鼓励,使她放下了担忧。

“甲乳科的医护人员用他们的专业技术和职业道德,赢得了患者的谢意,他们的努力和付出,正是对卓越服务最好的诠释。”邵阳学院附属第二医院有关负责人表示。

## 脑瘫患儿重获新生活

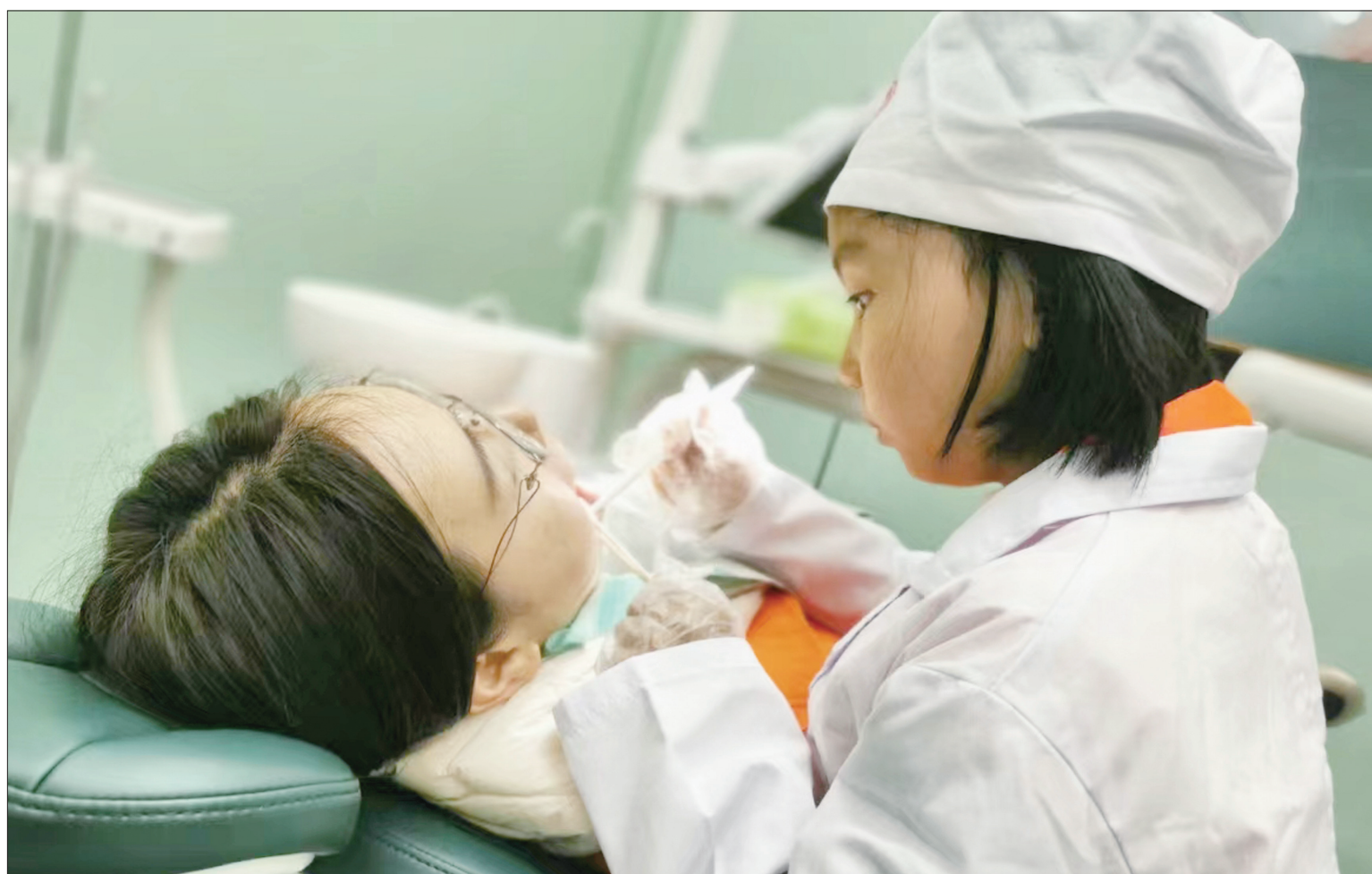邵阳日报讯 (记者 傅畅 通讯员 何微 龚平) “孩子进步很大,这一切的成就都离不开黄护士的辛苦付出,感谢医护人员的专业指导与悉心呵护。”近日,欣欣(化名)妈妈将一面印有“尽职尽责、医德高尚”的锦旗送到市妇幼保健院儿童康复科护士手中,感谢护士黄艳霞及全体医护人员的悉心教导,并对科室精湛的专业技术和高尚的职业素养给予高度赞扬。这是今年来该科收到的第5面锦旗。

据了解,欣欣是一名脑瘫患儿,几年来,一直在该院儿童康复科脑瘫部进行“0岁至6岁残疾儿童康复救助项目”康复训练,在粗大运动领域有了很大进步,但是语言一直发育落后。今年开训后,欣欣妈妈希望孩子的语言领域能得到提升,提出了增加语言训练课。通过评估、分析、制定训

练计划,一步一步进行口腔、构音、认知、言语一系列的训练,孩子从能清晰地说一个字到能完整地说好一句话,再到能够完成简单的对话和能够有意识地表达自己的想法,语言领域进步十分明显,并且认知理解能力进步不小。

市妇幼保健院儿童康复科与康复科是该院重点专科之一,也是全市率先开展的儿童早期发展训练与小儿早期脑瘫康复中心。2010年定为邵阳市0岁至6岁脑瘫和智力残疾儿童康复治疗定点机构,2020年被湖南省残疾人康复协会评为最受残疾人欢迎康复医疗机构。科室本着“以病人为中心、加强服务、康复”的宗旨,为邵阳市的残疾儿童提供优质的康复服务。

邵阳市妇幼保健院  
做妇儿的守护天使



1月14日,绥宁县妇联、妇女儿童服务中心联合开展“爱在我家,牙牙乐”小牙医亲子公益活动,68个家庭组合参与了此次活动。孙芳华 夏之静 杨熙彤 摄影报道

## 反复高热 警惕“大叶性肺炎”

邵阳日报讯 (记者 傅畅 通讯员 米航 郭晓波) 近日,今年69岁的谢女士因受凉后出现发热,体温高达39.0℃,伴有畏寒及咳嗽咳痰,感头痛、全身乏力、肌肉酸痛,食欲明显减退,自行在家口服相关药物3天后,症状无明显改善,遂至市第二人民医院就诊。到院时,谢女士体温为38.5℃,血常规白细胞 $12.79 \times 10^9/L$ ,中性粒细胞百分比89.3%,CRP152.6mg/L,结果提示感染严重;心电图提示窦性心动过速,心肌缺血;肺部CT提示双肺炎症;予以口服“布洛芬”退热处理后入住该院内一科。

管床医生详细询问谢女士病史、查

体,并根据影像学检查结果,初步诊断其为“大叶性肺炎”,完善相关抽血检查后考虑患者合并有I型呼吸衰竭、心肌损伤,且炎症反应严重。接受抗感染、清热解毒、护心、维持水电解质等对症支持治疗后,入院第3日患者仍反复发热,最高体温达39.9℃,且退热效果欠佳。复查显示,患者白细胞 $12.77 \times 10^9/L$ ,中性粒细胞百分比93.5%,CRP174.9mg/L;复查CT提示肺部感染灶较前增多。考虑患者感染控制欠佳,该科主任肖祥华评估病情后,立即予以调整抗生素及治疗方案。第4日患者热峰开始下降;第6日无发热,全身乏力及肌肉酸痛好转,食欲明

显改善;第8日复查肺部CT示感染灶及胸腔积液较前吸收;后续通过积极治疗,患者顺利出院。

肖祥华介绍,“大叶性肺炎”是一种可防可治的疾病,多见于冬春季节,当受寒、醉酒、疲劳和麻醉等原因时,机体抵抗力下降,呼吸道防御功能减弱,易致细菌侵入肺泡而发病,起病多急骤,主要表现为高热、寒战、咳嗽、咳铁锈色痰、胸痛等;经积极治疗后,一般预后良好,少数可发展为机化性肺炎、肺脓肿、败血症等,预后欠佳。肖祥华提醒市民,如有相关症状应及时前往正规医院的专业科室就诊。

## 靶向注射巧除“难言之隐”

邵阳日报讯 (记者 陈红云 通讯员 何雪峰 刘璐) 近日,市中西医结合医院泌尿外科门诊医护人员收到患者送来的印有“前列腺难言之隐,前列腺注射传奇”的锦旗,患者对该院泌尿外科精湛的医疗技术和暖心的服务表示感谢。

1月1日,杜先生和周先生来到市中西医结合医院泌尿外科门诊就诊,医师李耀鹏接诊了2位患者。2位患者是朋友关系,年龄均超过65岁。在接诊过程中,杜先生表示,他有夜尿次数增多、尿频、尿急、尿不尽、失眠、腰膝酸软等症状;周先生以排尿乏力、尿不尽、尿线分叉等为主要临床症状。两位患者就诊前均有口服药物治疗,效果不佳。

经询问症状后,李耀鹏给两位患者

完善了相关检查。检查结果显示,他们都患有前列腺增生。李耀鹏告知他们手术治疗是最适宜的治疗方法。但两位患者均对手术有一定畏难情绪,想寻求一种暂不需要手术又能缓解病情的治疗方法。

李耀鹏和两位患者充分沟通后,制定了科学的治疗方案,给他们使用前列腺注射疗法进行治疗。在一个疗程结束后,两位患者夜尿次数增多、尿频、尿急、尿不尽、排尿乏力、尿线分叉、腰膝酸软等症状均有明显好转,达到了他们的心理预期。

李耀鹏介绍,老年前列腺疾病已经严重影响我国老年男性患者的身心健康,很多患者畏惧手术,事实上仅靠口服药物并不能明显改善症状。市中西医结

合医院泌尿外科开展的前列腺注射疗法,是将药物通过细针注射到指定部位让其发挥治疗效果,在治疗难治性前列腺炎以及前列腺炎男性不孕症有独到之处。其次,对于前列腺增生且影响生活质量的患者,可作为除了手术之外的另一种可选择方案,满足患者需求。

据了解,市中西医结合医院泌尿外科是我市中医重点专科。科室历史悠久,技术力量雄厚,在前列腺疾病诊疗中中西医优势明显,中医特色彰显。该科室是邵阳市唯一的前列腺专科门诊;在市内首家引进并开展“前列腺激光剝除术”;在市内独家开展前列腺注射疗法门诊;科室还开展难治性前列腺炎的“四联疗法”,中医特色,辨证施治,中西结合,治愈率高于纯西医疗法。